

## Der Rechtsanwalt auch im Wurzelkanal?

### Juristische Aspekte in der Endodontie

#### Indizes

Aufklärung, Haftung, endodontische Revision, Wurzelspitzenresektion, Instrumentenfraktur, Kostenerstattung

#### Zusammenfassung

Das rechtliche Umfeld der Endodontologie hat sich in den letzten Jahren deutlich geändert. Grund dafür ist nicht nur die neue GOZ, sondern vor allem das erweiterte Indikations- und Behandlungsspektrum durch verbesserte Materialien, Instrumente und Geräte wie z. B. das Mikroskop. Auch die Haftungsprozesse scheinen zugenommen zu haben, da die Patienten kritischer geworden sind und sich leicht im Internet über eventuelle Behandlungsfehler oder nicht angebotene Therapiealternativen informieren bzw. in Foren austauschen können. In dem Beitrag werden sowohl für den Endodontologen als auch für den Allgemeinzahnarzt wichtige Hinweise zur Aufklärung und Haftung, zur indikationsgerechten Behandlung und zur Kostenerstattung gegeben.

#### Aufklärung

Jeder zahnärztliche Eingriff, selbst das Legen einer kleinen Füllung, ist und bleibt eine Körperverletzung, die lediglich durch die Einwilligung des Patienten strafrei bleibt. Dies hat allerdings nur dann Bestand, wenn der Patient umfassend über die Notwendigkeit, die optimale Behandlung und deren Alternativen sowie die Folgen und Risiken aufgeklärt wurde. Der Zahnarzt ist verpflichtet, die Aufklärung persönlich vornehmen, und er muss sicher sein, dass der Patient alles verstanden hat. Dem Patienten muss eine Bedenkzeit von mindestens 24 Stunden eingeräumt werden, bei größeren oder nicht eiligen Eingriffen kann die Frist aber auch länger ausfallen. Wichtig ist, dass die Aufklärung gut dokumentiert wird, da der Behandler diese im Streitfall nachzuweisen hat. Im Gegensatz dazu muss im Normalfall ein dem Zahnarzt vorgeworfener Behandlungsfehler vom Patienten selbst belegt werden.

Rechtlich ideal, in der Praxis aber kaum umsetzbar ist die mündliche Aufklärung durch den Behandler mit schriftlicher Zusammenfassung sowie Unterschrift des Patienten, und das bei jedem neuen Behandlungsfall.



**Michael Cramer**  
Dr. med. dent.

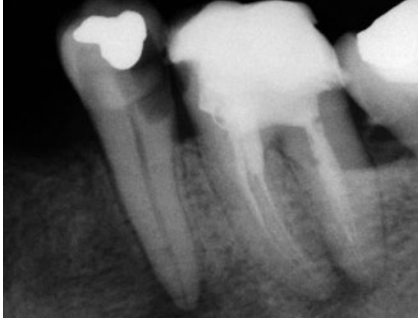Föhrenweg 9  
51491 Overath  
E-Mail: micra@gmx.com  
Internet: www.cramerzahn.de

**Kristian Schreimb**  
Rechtsanwalt

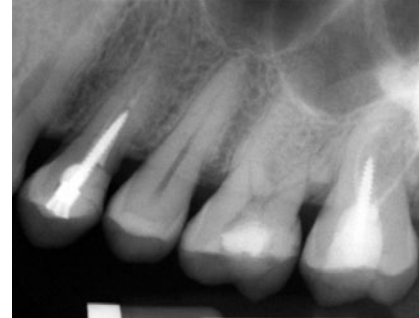Kaiserring 48-50  
68161 Mannheim

## ■ ENDODONTIE

Der Rechtsanwalt auch im Wurzelkanal?



**Abb. 1**  
Endodontischer  
Schmerzfall



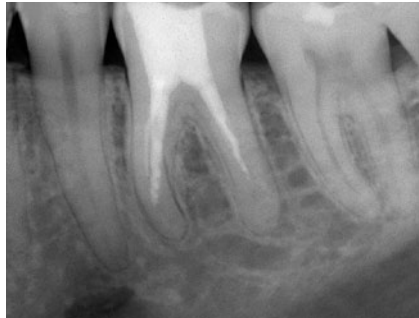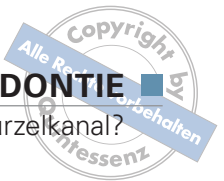**Abb. 2**  
Möglichkeit der  
Stiftentfernung

Allerdings reicht – zumindest bei kleineren Maßnahmen – die mündliche Aufklärung mit einem Vermerk in der Patientenakte und vielleicht dem Namen einer anwesenden Mitarbeiterin, die das Gespräch im Bedarfsfall bezeugen kann. Hilfreich und zeitsparend ist es, in der Praxis die verschiedenen Aufklärungsabläufe schriftlich zu fixieren, so dass dann bei der mündlichen Aufklärung immer auf diese Vorlagen zurückgegriffen werden kann. Damit wird die eventuelle Aussage einer Mitarbeiterin bezüglich des Aufklärungsinhaltes vor Gericht glaubhafter erscheinen: „Das erklären wir immer so!“ Allerdings ist nach einem neueren Urteil des Bundesgerichtshofs (BGH) vom 20.07.2010 (Az. VI ZR 204/09) in einfach gelagerten Fällen auch eine fernmündliche Aufklärung möglich. Es bleibt abzuwarten, wie sich die Handhabung der Aufklärung weiter entwickeln wird. Für chirurgische und endodontische Überweiserpraxen wäre die telefonische Aufklärung eine große Erleichterung, um die notwendige Bedenkzeit des Patienten sicherzustellen.

Unmündige und wenig informierte Patienten sind heute eher eine Seltenheit. Wer will, kann sich im Internet umfassend kundig machen und in Foren austauschen. Hinzu kommt die steigende Anzahl von Rechtsschutzversicherungen und Rechtsanwälten. Ein nicht indikationsgerecht extrahierter „vereiterter“ Zahn (Abb. 1) kann schnell eine Klage nach sich ziehen, wenn keine Wurzelkanalbehandlung als Alternative angeboten wurde. Das Vorhandensein stark gekrümmter Kanäle, eine schwierige Erreichbarkeit des Apex, eine bereits bestehende Wurzelkanalfüllung oder ein Stift sind generell keine Indikationen zur Extraktion, denn dafür gibt es Spezialisten, auf deren Therapiemöglich-

keiten auf jeden Fall hingewiesen werden muss (Abb. 2). Sofern der Patient diese Option ausschlägt, hat der Zahnarzt seiner Pflicht Genüge getan. Ein Hausarzt überweist seinen Patienten ja auch zum Kardiologen, wenn er mit dem Erkrankungsfall technisch oder fachlich überfordert ist. Dazu einige beispielhafte Urteile:

- Bereits 1980 hat das Oberlandesgericht (OLG) Düsseldorf einem Patienten Schadenersatz zugestanden (Urteil vom 10.03.1980, Az. 8 U 45/87). Klarer Tenor der Entscheidung: Der endodontische Erhaltungsversuch eines Zahnes hat grundsätzlich Vorrang vor der Extraktion.
- Auch das Landgericht (LG) Osnabrück (Urteil vom 05.11.1996, Az. 10 O 40/94) bestätigte, dass über die Möglichkeit einer Wurzelkanalbehandlung informiert und diese auch angeboten werden muss, wenn sie durchführbar erscheint. Dazu gehört ebenfalls die Überweisung zum Spezialisten.
- Zur Pflicht des Zahnarztes, endodontische Maßnahmen vorzunehmen, äußerte sich das OLG Düsseldorf (Urteil vom 20.02.1992, Az. 8 U 22/91) wie folgt: An präparierten Zähnen mit pulpitischen Problemen ist eine endodontische Therapie angezeigt und eine alleinige medikamentöse Behandlung kontraindiziert.
- Andererseits gibt es aber auch Entscheidungen, denen zufolge über die Extraktion als Behandlungsalternative nicht aufgeklärt werden muss, wenn die Wurzelkanalbehandlung gute Aussichten auf einen erfolgreichen Zahnerhalt verspricht (z. B. OLG Stuttgart, Urteil vom 12.09.1996, Az. 14 U 1/96).
- Über die Gefahr des Ausschwemmens von Bakterien in die Blutbahn oder die Verursachung einer Infektion



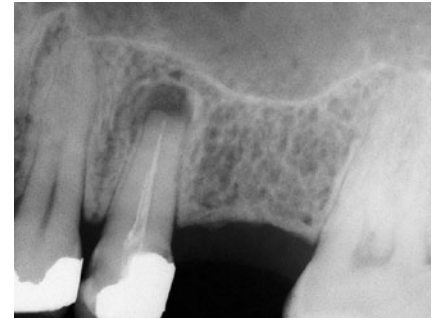**Abb. 3**  
Revisionsfall

in Organen und Gelenken muss vor einer Wurzelkanalbehandlung nicht aufgeklärt werden (OLG Stuttgart, Urteil vom 12.09.1996, Az. 14 U 1/96).

### Endodontische Revision

Auch das Thema Revision ist immer noch nicht in allen Köpfen angekommen, obwohl die Erfolgszahlen qualifizierter Revisionen selbst bei großen apikalen Läsionen beeindruckend sind (Abb. 3). Außerdem gibt es heute effektive Techniken, um z. B. alte, insuffiziente Wurzelkanalfüllungen oder zementierte Wurzelkanalstifte zu entfernen. Ebenso kann eine Via falsa oder eine bereits resezierte Wurzel mit modernen Materialien erneut von orthograd verschlossen werden. Ein Behandler, der diese Therapiemethoden nicht beherrscht, ist zur Empfehlung eines Spezialisten verpflichtet (wofür die so beratenen Patienten in der Regel sogar dankbar sind). Dies bestätigt die Entscheidung des OLG Naumburg vom 23.10.2000 (Az. 1 U 67/00). Notfalls kann der Hauszahnarzt damit argumentieren, dass er für solche seltenen und schwierigen Behandlungen technisch nicht hinreichend ausgestattet ist.

Wenn der Patient dem Rat nicht folgt und auf einer Extraktion besteht, sollte man sich dies schriftlich bestätigen lassen, um bei eventuellen späteren Streitigkeiten gerüstet zu sein, oder zumindest den Namen der Mitarbeiterin notieren, die bei diesem Gespräch dabei war. Sofern die Extraktion, welche meistens keine Notfallmaßnahme darstellt, geplant durchgeführt werden soll, empfiehlt es sich, dem Patienten mindestens einen Tag Bedenkzeit zu gewähren.



**Abb. 4**  
Wurzelspitzenresektion und insuffiziente Wurzelfüllung – hier ist ein Misserfolg programmiert

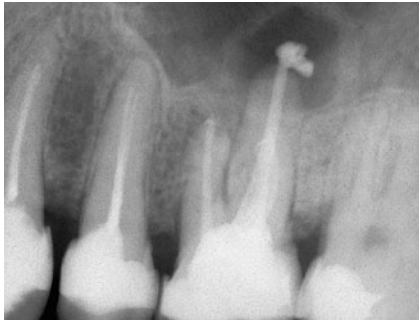Zur Abrechnung der Revision sei hier noch der Hinweis gegeben, dass diese Leistung in der GOZ 2012 nicht enthalten ist und die Berechnung nach § 6 Absatz 1 GOZ analog zu erfolgen hat (siehe dazu auch den Kommentar der Bundeszahnärztekammer [Internet: [www.bzaek.de](http://www.bzaek.de)] bzw. der Deutschen Gesellschaft für Endodontologie und Traumatologie [Internet: [www.dget.de](http://www.dget.de)]).

### Wurzelspitzenresektion

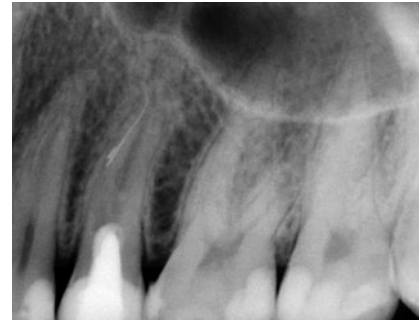Auch eine Überweisung zum Chirurgen zwecks Wurzelspitzenresektion (WSR) kann haftungsmäßig kritisch werden. Die apikale Läsion ist zumeist keine eigenständige Erkrankung, sondern die Folge des Vorhandenseins von Bakterien oder deren Stoffwechselprodukten im Wurzelkanalsystem. Daher sehen die Richtlinien der Deutschen Gesellschaft für Zahn-, Mund- und Kieferheilkunde (DGZMK) in solchen Fällen vor, bei technisch möglichem Zugang zunächst die Wurzelkanalfüllung zu revidieren und/oder nach einem zusätzlichen Wurzelkanal zu fahnden. Problematisch kann allerdings die wirtschaftliche Seite sein, da die WSR eine Kassenleistung ist, die Revision jedoch zumeist nicht. Sehr unglücklich gestaltet sich die Situation für den Zahnarzt, wenn ein erfahrener Patientenanwalt diese Richtlinien vor Gericht präsentiert und den Behandler dann fragt, ob er sie nicht kennt bzw. warum er ihnen nicht gefolgt ist. Denn der Mediziner muss sich nach einer neuen Entscheidung des OLG Koblenz (20.06.2012, Az. 5 U 1450/11) regelmäßig fortbilden, wozu auch das Studium der Richtlinien gehört. Wenn trotz Revision eine apikale Läsion bestehen bleibt bzw. sich neu ausbildet, kann

## ■ ENDODONTIE

Der Rechtsanwalt auch im Wurzelkanal?



**Abb. 5**  
Überfüllung eines  
Wurzelkanals



**Abb. 6**  
Instrumenten-  
fraktur

man – meist sogar mit besseren Erfolgsaussichten – immer noch chirurgisch eingreifen (Abb. 4).

Das OLG Koblenz hat in seinem Urteil vom 04.04.2000 (Az. 1 U 1295/98) zur WSR und zu den Behandlungsalternativen explizit ausgeführt, dass ein Zahnarzt seinen Patienten vor einer bestimmten Therapie über mögliche Alternativen aufklären muss. Demnach ist er verpflichtet, vor einer WSR auf die Möglichkeit der konservativen Behandlung durch Trepanation des betroffenen Zahnes mit anschließender orthograde Wurzelkanalbehandlung hinzuweisen, welche eine konkrete und echte Behandlungsalternative mit gleichwertigen Chancen darstellt. Eine ohne diese erforderliche Aufklärung erteilte Einwilligung des Patienten in die WSR ist unwirksam. Demnach haftet der Zahnarzt für alle Folgen aus dieser (rechtswidrigen) Behandlung, selbst wenn die WSR ordnungsgemäß durchgeführt wurde.

### Überfüllung des Wurzelkanals

Die Rechtsprechung bestätigt im Fall einer Überfüllung von Wurzelkanalfüllmaterial, dass sich diese Komplikation nicht sicher vermeiden lässt. Zwingend erforderlich sind allerdings eine Mess- und eine Kontrollaufnahme nach der Wurzelkanalfüllung, ohne die eine Wurzelkanalbehandlung als fehlerhaft zu bewerten ist (OLG Oldenburg, Urteil vom 01.02.2000, Az. 5 U 118/99). In einem anderen Fall, in dem beim Zahn 25 Wurzelkanalfüllmaterial in die Kieferhöhle gelangte, entschied das Gericht, dass dies nicht sicher vermeidbar sei (Abb. 5). Es verlangte jedoch, dass dann zusätzliche klinische und röntgenologische Kontrollen sowie bei Beschwerden

eine chirurgische Entfernung erfolgen müssten (OLG Brandenburg, Urteil vom 08.11.2000, Az. 1 U 6/99).

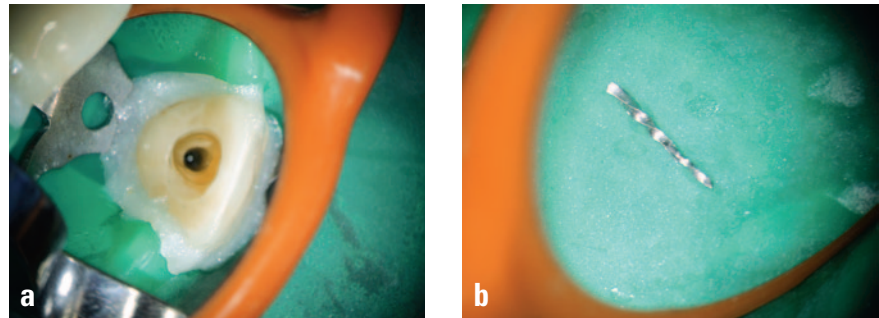
### Frakturiertes Wurzelkanalinstrument

Ein immer noch spannendes Thema ist das im Wurzelkanal frakturierte Instrument (Abb. 6), denn auch moderne Nickel-Titan-Feilen können frakturieren, obwohl manche Hersteller vollmundig das Gegenteil behaupten. Eine Fraktur ist generell kein Behandlungsfehler, denn sonst würde kein Zahnarzt es wagen, Endodontie zu betreiben. Dem Patienten dürfte es kaum gelingen, dem Behandler eine grobe Fahrlässigkeit (wie falsch bzw. zu häufig eingesetzte Instrumente oder forcierte Kraftanwendung) nachzuweisen, so dass der Zahnarzt gelassen reagieren kann. Auch hier sei angemerkt, dass das Medizinproduktegesetz den Behandler dazu verpflichtet, die Anwendungshäufigkeit der Instrumente zu dokumentieren. Die Angaben der Hersteller hierzu schwanken erheblich. Sinnvoll ist zumindest bei kleinen ISO-Größen der Einmalgebrauch, und zwar umso eher, als nach der neuen GOZ die Feilen „für den Einmalgebrauch“ auch berechnet werden können. Inwieweit dies von Kostenerstatterern akzeptiert wird, bleibt abzuwarten – das letzte Wort hierzu ist vermutlich wieder einmal den Gerichten vorbehalten.

Der Zahnarzt muss den Patienten zwingend über den Vorfall einer Instrumentenfraktur unterrichten, ihm ggf. das frakturierte Instrument sowie ein umgehend angefertigtes Röntgenbild zeigen und seine diesbezüglichen Notizen bei kritischen Patienten eventuell unterschreiben lassen. Dem Patienten sollten die Prognose und die Therapiealternativen aufgezeigt werden:



**Abb. 7a und b** Frakturiertes Wurzelkanalinstrument im Kanal (a) und nach Entfernung (b)



- Entfernungsversuch, wenn das Instrument nicht hinter der Kanalkrümmung frakturiert ist (Abb. 7a und b),
- Versuch der Umgehung des Fragmentes und Einbeziehung in die Wurzelkanalfüllung,
- Wurzelkanalfüllung bis zum Fragment mit regelmäßigen Röntgenkontrollen,
- je nach Lage operative Entfernung im Rahmen einer WSR oder
- Zahnentfernung.

Auch zu diesem Thema gibt es Gerichtsentscheidungen. Das Kammergericht Berlin (Urteil vom 17.12.1992, Az. 20 U 713/92), das LG Leipzig (Urteil vom 24.03.1997, Az. 15 O 3196/96), das OLG Köln (Urteil vom 16.06.1999, Az. 5 U 160/97), das Amtsgericht (AG) Braunschweig (Urteil vom 18.02.2004, Az. 114 C 1204/03), das LG Aachen (Urteil vom 09.11.2005, Az. 11 O 303/04) und das OLG München (Urteil vom 18.05.2006, Az. 1 U 1719/06) stellten übereinstimmend fest, dass die Fraktur eines Wurzelkanalinstrumentes eine nicht sicher vermeidbare endodontische Komplikation ist und dem Zahnarzt nicht als Behandlungsfehler vorgeworfen werden kann. Der Behandler ist jedoch verpflichtet, jedes Instrument auf Vollständigkeit zu überprüfen, beim Verdacht auf eine Instrumentenfraktur eine Röntgenaufnahme anzufertigen und den Patienten hierüber zu unterrichten. Die Entfernung von frakturierten Instrumenten ist in der GOZ 2012 nicht aufgeführt und muss daher nach § 6 Absatz 1 GOZ analog abgerechnet werden.

Vor einer endodontischen Therapie muss der Patient über das Risiko einer Instrumentenfraktur während der Wurzelkanalbehandlung, die Gefahr einer Überfüllung und die mögliche Ausbildung eines krankhaften Prozes-

ses an der Wurzelspitze nachweisbar aufgeklärt werden. Vor allem sollte auf die vorher kaum erkennbare anatomische Situation sowie die äußerst schwierige und subtile Handhabung hingewiesen werden. Hierzu liegen einige gerichtliche Entscheidungen vor (Kammergericht Berlin, Urteil vom 17.12.1992, Az. 20 U 713/92; AG Kirchhain, Urteil vom 15.10.1998, Az. 7 C 638/97; OLG Köln, Urteil vom 16.06.1999, Az. 5 U 160/97). Zu der Möglichkeit, dass sich trotz einer lege artis durchgeführten Behandlung eine apikale Läsion ausbilden kann, haben z. B. das AG Rinteln (Az. 2 C 267/00 [III]) und das OLG Köln (Urteil vom 16.06.1999, Az. 5 U 160/97) entschieden, dass hier kein genereller Behandlungsfehler vorliegt. Ebenso wenig kann ein sich daraus entwickelnder krankhafter Prozess an der Wurzelspitze als Behandlungsfehler angesehen werden (AG Rinteln, Az. 2 C 267/00 [III]; OLG Köln, Urteil vom 16.6.1999, Az. 5 U 160/97).

### Offener Apex/Perforationen

Der separate Verschluss von Perforationen oder eines weit offenen Apex ist als eigenständige Leistung anzusehen und unterliegt daher der analogen Abrechnung. Einzelheiten und ausführliche wissenschaftliche Ausführungen zur GOZ 2012 finden sich auf der Internetseite der Deutschen Gesellschaft für Endodontologie und Traumatologie ([www.dget.de](http://www.dget.de)). Eine Perforation durch grobes Abweichen vom Wurzelkanalverlauf (hier über 40 Grad) wurde vom AG Bonn als Behandlungsfehler eingestuft, ebenso wie die fehlende Aufklärung zu dieser Komplikation (Az. 12 C 108/88, Entscheidung vom 06.04.1989) (Abb. 8).

## ■ ENDODONTIE

Der Rechtsanwalt auch im Wurzelkanal?

### Elektrische Längenmessung

Interessant ist die Frage, inwieweit eine Röntgenmessaufnahme die elektrische Längenmessung, mittels deren ein Geübter mit einem erprobten Gerät eine Genauigkeit von über 90 % erzielt, ersetzen kann (Abb. 9). Die bisherige Rechtsprechung fordert klar eine Röntgenkontrolle (OLG Oldenburg, Urteil vom 01.02.2000, Az. 5 U 118/99; AG Hamburg, Urteil vom 22.06.1995, Az. 22a C 44/94; AG Northeim, Urteil vom 27.03.1992, Az. 3 C 1319/89). Andererseits ist der Zahnarzt verpflichtet, die Zahl der Röntgenaufnahmen so weit wie möglich zu reduzieren. Der sichere Nachweis einer elektrischen Längenmessung ist allerdings kaum zu führen, es sei denn über eine anwesende Mitarbeiterin. Man darf gespannt sein, wie die Rechtsprechung diesbezüglich in Zukunft entscheiden wird – auch dazu, ob die Nichtanwendung eines Gerätes zur elektrischen Längenmessung dem Zahnarzt im Haftungsfall angelastet werden kann, wenn er über- bzw. unterinstrumentiert hat.

Zur häufig diskutierten Frage, ob das Einbringen von Feilen oder Guttaperchastiften vor einer röntgenologischen Messaufnahme zusätzlich berechnet werden kann, äußerte sich jüngst das Verwaltungsgericht Stuttgart in seinem Urteil vom 27.07.2012 (Az. 3 K 645/12). Demnach ist eine Berechnung über die Position GOÄ 5260 möglich. Der Richter in der Urteilsbegründung: Es ist nicht ersichtlich, dass Wurzelkanäle nicht zu den natürlichen oder krankhaften Gängen bzw. Gangsystemen oder Hohlräumen zählen sollen, zumal nach der Leistungs-

legende der Gebührezziffer 5260 GOÄ diese Leistung nur nicht berechnungsfähig ist für Untersuchungen des Harntrakts, der Gebärmutter und Eileiter sowie der Gallenblase. Allerdings erging dieses Urteil zur GOZ 1988, ebenso wie das des Verwaltungsgerichts Düsseldorf (Urteil vom 11.09.1995, Az. 47 C 7390/94).

Nachdem aber das Bundesministerium für Gesundheit in seiner Begründung zur GOZ 2012 explizit darauf hinweist, dass es für das Aufbereiten eines Wurzelkanals nicht möglich sei, die in dem Gebührenverzeichnis der GOÄ enthaltenen Leistungen nach den Nummern 321 (Untersuchung von natürlichen Gängen oder Fisteln), 370 (Einbringung eines Kontrastmittels zur Darstellung natürlicher oder künstlicher Gänge) oder 5260 (Röntgenuntersuchung natürlicher, künstlicher oder krankhaft entstandener Gänge) zu berechnen, da der Gebührentatbestand durch die GOZ-Nummer 2410 als speziellere Regelung wiedergegeben sei, könnte das Urteil bereits als Makulatur bezeichnet werden.

### Kofferdam

Der Zahnarzt ist durch die Berufsordnung angehalten, sich regelmäßig fortzubilden und eine zeitgemäße, wissenschaftlich fundierte Behandlung anzubieten. Das stellt natürlich eine sehr vage, nicht exakt definierte Forderung dar.

Der erste Schritt, seine endodontische Therapie zu optimieren, ist die Verwendung von Kofferdam (Abb. 10), der in Deutschland unverständlicherweise immer noch

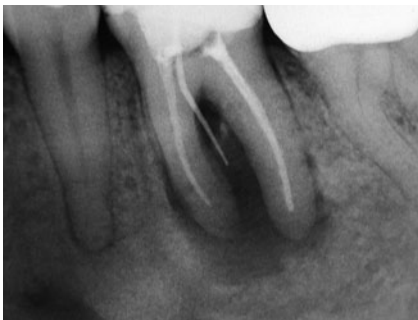

Abb. 8 Via falsa



Abb. 9 Elektrische Längenmessung

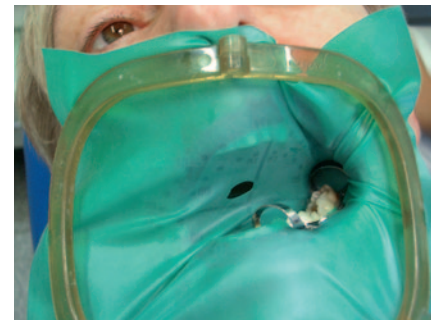

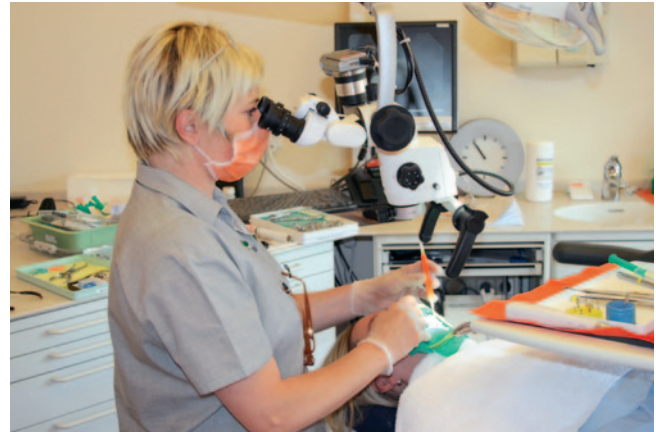Abb. 10 Kofferdam mit „Atemloch“ bei erschwerter Nasenatmung



ein Schattendasein führt und schlecht honoriert ist. Das Anlegen dauert für den Geübten bei guter Vorbereitung maximal 1 Minute, wohingegen das Wechseln von Watterollen und das Absaugen mit Speichelsaugern deutlich mehr Zeit in Anspruch nehmen. Der Kofferdameinsatz verhindert nicht nur eine Keimverschleppung in das Wurzelkanalsystem, sondern ermöglicht auch ein entspanntes Arbeiten, denn er bietet einen wirksamen Schutz vor Infektionen, Instrumentenaspiration und Speichelzutritt. Für das Verschlucken oder die Aspiration einer ungesicherten Feile haftet der Zahnarzt ohne Wenn und Aber, wie schon eine Entscheidung des BGH in den 1950er Jahren festgeschrieben hat: „Ein Zahnarzt, der die Sicherungsmaßnahmen unterlässt, handelt auch dann fahrlässig, wenn damit gewisse Unbequemlichkeiten oder Zeitverlust verbunden sind ... Er haftet deshalb auf Schadenersatz, wenn der Patient eine ohne diese Maßnahmen verwendete Nervnadel verschluckt oder einatmet.“ (Urteil vom 27.11.1952, Az. VI 25/52). Es gibt keine Gesetze oder evidenzbasierten Untersuchungen zum Kofferdam, allerdings eine Empfehlung der Deutschen Gesellschaft für Zahnerhaltung (DGZ). Auch wird die Nichtverwendung zwar nicht als Kunstfehler angesehen, sie dürfte jedoch im Falle des Aspirierens oder Verschluckens eines Instrumentes die Beweislage für den Zahnarzt stark erschweren.

### Maschinelle Aufbereitung mit Nickel-Titan-Feilen und drehmomentgesteuertem Motor

Die maschinelle Aufbereitung mit Nickel-Titan-Feilen ist heute weitverbreitet, wird aber von zahlreichen Kollegen immer noch nicht praktiziert. Auch gibt es keine Empfehlungen zur Pflichtanwendung von Nickel-Titan-Feilen. Die Ergebnisse mit Stahlfeilen sind oft Frakturen durch falsche oder überzogene Belastung, ein unzureichender Erhalt der Kanalkrümmung mit anschließender insuffizienter Wurzelkanalfüllung und/oder eine vermeidbare Zahnentfernung, da die Wurzelkrümmung eine Aufbereitung angeblich unmöglich macht. Eine interessante Frage ist, ob man heute einen Zahnarzt in die Haftung nehmen kann, der keine rotierenden Nickel-Titan-Feilen



**Abb. 11** Einsatz eines Operationsmikroskops bei der endodontischen Behandlung

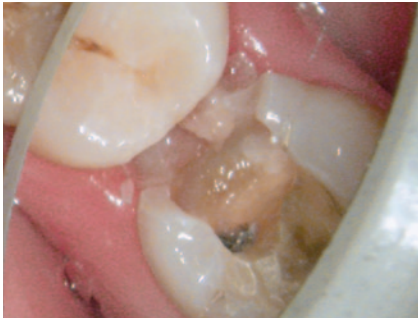verwendet und deshalb einen endodontischen Misserfolg zu verzeichnen hat. Denn der wirtschaftliche Aufwand für Feilen und einen entsprechenden drehmomentgesteuerten Motor hält sich in Grenzen, vor allem wenn man den Zeitgewinn bei der Aufbereitung und die geringere Belastung für den Zahnarzt gegenrechnet. Auch hier könnte die peinliche Frage eines gut informierten gegnerischen Anwalts, warum er denn keine modernen Feilen verwendet hat, den Zahnarzt gehörig in die Enge treiben.

### Gute Sicht

Die routinemäßige Nutzung eines Operationsmikroskops (Abb. 11) kann heute sicherlich noch nicht als Standard angesehen werden. Aber schon die Verwendung einer Lupenbrille mit integrierter Beleuchtung verbessert die indirekte Sicht über den zahnärztlichen Spiegel ganz erheblich, was zum Aufsuchen zusätzlicher Kanäle oder zum Blick ein Stückchen in den Kanal hinein oftmals ausreicht – und das zu einem Bruchteil der Kosten, welche für die Anschaffung eines Mikroskops aufgewendet werden müssen. Auch zum Präparieren oder für die Suche nach Wurzelresten ist die Lupenbrille bestens geeignet. Zudem macht die Nutzung einer Vergrößerungshilfe einen guten Eindruck beim Patienten. Allerdings ergibt sich weder aus Gerichtsurteilen noch aus

## ■ ENDODONTIE

Der Rechtsanwalt auch im Wurzelkanal?



**Abb. 12** Toxavit-  
Nekrose

der GOZ eine rechtliche Verpflichtung für den Zahnarzt, mit einer Vergrößerungshilfe zu arbeiten.

### Schmerzbehandlung

In vielen zahnärztlichen Praxen kommt immer noch das Paraformaldehydpräparat Toxavit (Fa. Ige artis Pharma, Dettenhausen) zur Devitalisierung zum Einsatz, obwohl die zahnärztlichen Fachgesellschaften schon vor 20 Jahren vehement von der Benutzung abgeraten haben, da die Diffusion des Materials in den Knochen durch kleine Undichtigkeiten einer provisorischen Füllung erhebliche Knochendefekte hervorrufen kann (Abb. 12). Die Verwendung wurde vom OLG Köln in seinem Urteil vom 12.01.2005 (Az. 5 U 93/03) als nicht mehr zeitgemäß bezeichnet. In diesen Fällen ist eine Vitalexstirpation angezeigt.

Jeder Patient hat unabhängig von seinem Versicherungsstatus das Recht auf eine Schmerzbehandlung. Wirtschaftlich problematisch kann dies z. B. bei einem Basistarif sein. Eine Honorarvereinbarung dürfte im Streitfall keinen Bestand haben, da der Patient behaupten kann, wegen seiner Schmerzen nicht geschäftsfähig gewesen oder bezüglich der Unterschrift unter Druck gesetzt worden zu sein. Eine zu niedrigem privatem oder GKV-Honorar begonnene endodontische Behandlung muss jedoch keinesfalls zu diesen Bedingungen zu Ende geführt werden.

### Zusätzliche Röntgenaufnahmen

Es kommt immer wieder vor, dass Kostenerstatter zusätzliche Röntgenaufnahmen anfordern, weil man glaubt, damit die Zahl der Wurzelkanäle nachträglich überprüfen zu können. Dies ist jedoch z. B. aufgrund von Überlagerungen häufig nicht möglich. Wenn der Zahnarzt solchen Forderungen nachgibt, verstößt er gegen die Röntgenverordnung und kann sich nach einem Urteil des BGH auch der Körperverletzung strafbar machen. Entsprechende Anfragen sind mit dem Hinweis auf die Rechtslage grundsätzlich zurückzuweisen, da nur medizinisch notwendige Röntgenaufnahmen angefertigt werden dürfen. Auch eine „Erfolgskontrolle“ im Hinblick auf die Qualität oder die tatsächliche Anzahl der gefüllten Kanäle durch die Kostenerstatter ist nicht zulässig, da die zahnärztliche Behandlung als Dienstvertrag gilt und daher kein Erfolg geschuldet wird.

### Ärger mit Kostenerstattern

Die niedrigen Prämien und die vollmundigen Versprechungen der massenhaft zunehmenden Zahnzusatzversicherungen verleiten viele GKV-Versicherte zum Kauf einer Police. Dabei übersehen sie, dass man ein brennendes Haus nicht versichern kann. Bereits vorliegende Schäden sind von der Deckung ausgenommen, wenn diesbezüglich vor Versicherungsbeginn eine Therapie begonnen wurde. Eine Behandlung gilt schon mit der Mitteilung eines behandlungsbedürftigen Befundes als begonnen, ebenso mit der Erstellung von Planungsmodellen oder Röntgenaufnahmen. Vorsicht ist auch bei Wartefristen z. B. für Zahnersatz geboten. Als Behandlungsbeginn gilt nicht das Anwerfen der Turbine, sondern bereits die Durchführung diagnostischer Maßnahmen oder das Erstellen von Planungsmodellen. Wenn dies dokumentiert ist, kann eine Versicherung die Kostenübernahme ablehnen. Beispielhaft seien dazu im Folgenden einige Gerichtsentscheidungen referiert:

- BGH, Urteil vom 20.02.1956, Az. II ZR 6/55: Zur Behandlung einer Krankheit gehört nicht nur die unmittelbare Heiltätigkeit, sondern auch schon die erste ärztliche Untersuchung, die auf die Erkennung des

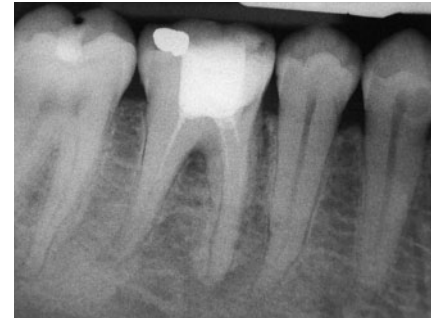



Leidens abzielt, ohne Rücksicht darauf, ob sofort oder erst nach weiteren Untersuchungen eine endgültige und richtige Diagnose gestellt und mit den eigentlichen Heilmaßnahmen begonnen worden ist.

- LG Berlin, Urteil vom 20.11.2008, Az. 7 S 9/08: Das Anfertigen von Röntgenaufnahmen stellt den ersten Schritt dar, um eine Behandlungsbedürftigkeit der Zähne festzustellen. Die Heilbehandlung insgesamt beginnt dann mit dieser ersten ärztlichen Untersuchung und nicht erst mit einem später durchgeführten Kontroll- oder Behandlungstermin. Dabei spielt es keine Rolle, ob bereits zu diesem Zeitpunkt die Erkrankung aufgedeckt werden konnte.
- OLG Dresden, Urteil vom 28.05.2009, Az. 4 U 246/09: Eine Heilbehandlung beginnt mit der Diagnostik. Wird vor Beginn eines Krankenversicherungsvertrages im Rahmen einer zahnärztlichen Diagnostik Behandlungsbedarf festgestellt und eine prothetische Versorgung angeraten, aber nicht durchgeführt, besteht für eine nach Versicherungsbeginn durchgeführte implantologische Behandlung keine Leistungspflicht. Das gilt auch, wenn diese der erweiterten Umsetzung der vorher angeratenen prothetischen Versorgung des bei Versicherungsbeginn bereits behandlungsbedürftigen Kiefers diene.

Sehr interessant für den Endodontologen ist natürlich die Frage, ob die Revision eines beherdeten, bislang aber schmerzfreien Zahnes versichert ist, wenn der Befund schon bei Versicherungsabschluss vorgelegen, eine diesbezügliche Behandlung aber noch nicht stattgefunden hat (Abb. 13). Obwohl dazu keine obergerichtlichen Entscheidungen bekannt sind, sehen die Juristen einen solchen Befund als versichert an. Denn nicht die Erkrankung an sich lässt den Versicherungsschutz entfallen, sondern nur die zahnmedizinische Behandlung, die vor Abschluss der Versicherung begonnen wurde (vgl. hierzu AG Hamburg-Barmbek, Az. 814 C 87/11). Und genau dies ist der Grund, warum die Versicherungen Krankenakten und Röntgenaufnahmen im Vorfeld einfordern: Sie wollen und müssen feststellen, ob die üblichen Selbstauskünfte ihrer Versicherten der Wahrheit entsprechen. Da der Patient Anspruch auf eine – kosten-



**Abb. 13**  
„Homöopathische“  
Wurzelkanalfüllung – Revision erforderlich

pflichtige – Kopie seiner Unterlagen hat, wenden sich die Versicherungen zumeist direkt an ihn. Damit kann dann ein vielschichtiges Dilemma eintreten: Die Versicherung zahlt nicht oder kündigt gar entschädigungslos den Vertrag. Der Zahnarzt, der vielleicht eine stark „geschönte“ Auskunft gegeben hat, kann wegen Beihilfe zum Versicherungsbetrug belangt werden und gibt gleichzeitig Einblick in seine unter Umständen unzureichende Karteiführung.

In diesem Zusammenhang sei auf das Urteil des OLG München vom 06.09.2012 (Az. 14 U 4805/11) hingewiesen. Das Gericht bestätigte hierin die Forderung einer Krankenversicherung nach Einsicht in die Behandlungsakte eines Versicherungsnehmers. Grund war der Verdacht, dass vorvertragliche Zahnschäden vorgelegen hatten, die der Versicherungsnehmer nicht angegeben hatte. Da die widersprüchlichen Auskünfte des behandelnden Zahnarztes zum Befund und zum Zeitpunkt der Behandlung keine Klärung herbeigeführt hatten, forderte die Versicherung die Krankenakte an. Dies wurde abgelehnt, und es kam zur Klage. Fazit der Entscheidung: Eine solche Aushändigung an eine Versicherung kann nur in Einzelfällen und bei begründetem Verdacht erfolgen. Das Urteil ist keinesfalls als „Freifahrschein“ für die pauschale Anforderung von Behandlungsunterlagen anzusehen. Eine frühere Entscheidung des OLG Hamm vom 04.09.1990 (Az. 20 W 35/90), wonach ein Versicherungsfall auch ohne Einsicht in Krankenakten beurteilt werden kann und zunächst nur Fragen gestellt werden müssen („Auskunftsrecht“), wurde vom OLG München ausdrücklich bestätigt.

## ■ ENDODONTIE

Der Rechtsanwalt auch im Wurzelkanal?

Bei der Überlassung von Unterlagen an Kostenerstatter muss darauf geachtet werden, dass sie nur von approbierten Personen bewertet werden dürfen. Der Patient hat ein Recht auf eine Kopie der Beurteilung durch einen namentlich zu nennenden Zahnarzt. Verhindern kann man die Weitergabe nach aktueller Rechtslage nicht (LG Düsseldorf, Urteil vom 29.07.2010, Az. 3 O 431/02), wohl aber die negativen Auswirkungen für den Zahnarzt. Eine korrekte Karteiführung, eine umfangreich dokumentierte Aufklärung und ein rechtlich unangreifbares Verhalten sind daher ein Muss. Dann braucht man auch keine Sorge vor gerichtlichen Auseinandersetzungen zu haben.

### Resümee

Der endodontisch tätige Zahnarzt muss nicht nur sorgfältig und mit modernen Techniken behandeln, sondern auch Kenntnisse vom juristischen Umfeld haben. Dazu gehören u. a. die Aufklärung über die geplante Behandlung und deren Alternativen sowie mögliche Komplikationen. Hierfür ist eine gewissenhafte und umfassende

Karteiführung (Dokumentation) unumgänglich. Notwendig sind darüber hinaus Know-how zur analogen Berechnung von nicht in der GOZ 2012 enthaltenen endodontischen Leistungen sowie Erfahrung im Umgang mit Kostenerstattern, um vor dem Patienten immer mit „weißer Weste“ dastehen zu können.

### Danksagung

Für die freundliche Überlassung des Bildmaterials zu dem Beitrag bedanken sich die Autoren bei Dr. *G. Tulus* (Abb. 2 und 12) sowie bei Dr. *D. Simmich* (Abb. 1, 3 bis 9 und 11).

### Hinweis

Die Autoren sind für [www.juradent.de](http://www.juradent.de), die Internetseite des Asgard-Verlages, tätig. Hier finden sich rechtliche Informationen rund um die Zahnheilkunde sowie Textbausteine für die Korrespondenz mit Versicherungen und Beihilfestellen.